

救急救命士国家試験模擬試験 サンプル問題

- 1 脳の病変部位と障害の組合せで正しいのはどれか。2つ選べ。
1. 小 脳 ———— 協調運動障害
 2. 前頭葉 ———— 同名半盲
 3. 頭頂葉 ———— 失 認
 4. 側頭葉 ———— 失 禁
 5. 後頭葉 ———— 記憶障害
- 2 災害時の活動原則として用いられる CSCATTT に含まれないのはどれか。1つ選べ。
1. 搬 送
 2. 救 助
 3. 情報伝達
 4. トリアージ
 5. 処置・治療
- 3 パルスオキシメータで正確な血中酸素飽和度を測定できるのはどれか。1つ選べ。
1. 低体温症
 2. 心肺停止
 3. 出血性ショック
 4. 一酸化炭素中毒
 5. 高二酸化炭素血症
- 4 意識障害を来す疾患で高体温を伴うのはどれか。2つ選べ。
1. 敗血症
 2. 低血糖
 3. てんかん
 4. 粘液水腫性昏睡
 5. 甲状腺クリーゼ

救急救命士国家試験模擬試験 サンプル問題

5 図（別冊 No. 1）に示す視野異常を来す障害部位はどれか。1つ選べ。

1. 水晶体
2. 網 膜
3. 視神経
4. 視交叉
5. 後頭葉

| |
|-----------------------|
| 別 冊 No. 1 図 |
|-----------------------|

6 減速作用機序によって損傷しやすいのはどれか。1つ選べ。

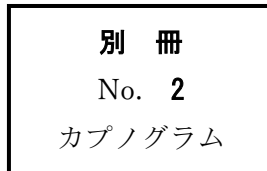
1. 肺静脈の入口部
2. 左冠動脈の主幹部
3. 左鎖骨下動脈分岐直下の大動脈
4. 胸部大動脈と腹部大動脈の移行部
5. 右鎖骨下動脈と右総頸動脈の分岐部

7 タバコ誤食・誤飲について正しいのはどれか。1つ選べ。

1. 高齢者に多い。
2. 浸出液の誤飲は重症化しやすい。
3. タバコ誤食は重篤となることが多い。
4. 成人の致死量はおよそタバコ 10 本である。
5. 誤食・誤飲後 30 分程度無症状であれば中毒の心配はない。

救急救命士国家試験模擬試験 サンプル問題

- 8 78歳の女性。仕事中に突然胸の痛みを訴え、動けなくなったため同僚が救急要請した。
救急隊到着時観察所見：意識 JCS300。自発呼吸なし。脈拍触知せず。直ちに心肺蘇生を開始し、バッグ・バルブ・マスクによる人工呼吸を開始したところ、マスクが密着しないため気管挿管を行った。呼気二酸化炭素モニターの波形（別冊 No. 2）を別に示す。
この波形で最も考えられるのはどれか。1つ選べ。
1. 低換気
 2. 過換気
 3. 食道挿管
 4. 片肺挿管
 5. 気管チューブの屈曲



- 9 68歳の男性。自宅をつまずき前額部を強打した。両上肢に痺れが出てきたため、家族が救急要請した。
救急隊到着時観察所見：意識清明。呼吸数 20/分。脈拍 72/分、整。血圧 128/74mmHg。体温 36.4℃。SpO₂ 値 96%。目立った外傷はないが、頸部に痛みを訴えている。また、下肢より上肢に強い麻痺を認める。
この病態を引き起こす誘因となりやすい疾患はどれか。2つ選べ。
1. 変形性脊椎症
 2. 後縦靭帯骨化症
 3. 閉塞性動脈硬化症
 4. ギラン・バレー症候群
 5. 筋萎縮性側索硬化症<ALS>

救急救命士国家試験模擬試験 サンプル問題

10 72歳の男性。突然の腹痛を訴えたため家族が救急要請した。

救急隊到着時観察所見：意識 JCS1。呼吸数 24/分。脈拍 106/分、不整。血圧 136/88mmHg。体温 36.2℃。SpO₂ 値 96%。臍周囲の持続する痛みを訴えているが、腹膜刺激症状は認めない。また、視診上の異常も認めない。

この傷病者に考えられる疾患はどれか。1つ選べ。

1. 急性膵炎
2. クロールン病
3. 急性胆嚢炎
4. 臍ヘルニア
5. 上腸間膜動脈閉塞症

11 56歳の男性。胸痛を訴えた後に卒倒したため家族が救急要請した。

救急隊到着時観察所見：意識 JCS2。呼吸数 36/分。脈拍 126/分、整。血圧 98/72mmHg。体温 35.9℃。SpO₂ 値 92%。皮膚の冷汗が著明であり、外頸静脈の怒張を認める。傷病者の心電図モニター波形（別冊 No. 3）を別に示す。

救急隊の対応として**誤っている**のはどれか。1つ選べ。

1. 起坐位での搬送
2. 高濃度酸素の投与
3. 除細動パッドの装着
4. 乳酸リンゲル液の急速輸液
5. 再灌流療法が可能な医療機関への搬送

別冊

No. 3

心電図モニター波形

救急救命士国家試験模擬試験 サンプル問題

12 20歳の男性。オートバイで走行中に転倒し救急要請された。

救急隊到着時観察所見：意識清明。呼吸数26/分。脈拍80/分、整。血圧120/80mmHg。SpO₂値98%。瞳孔径右2mm、左4mm、左右対光反射あり。右上肢の単麻痺と右の眼瞼下垂を認める。右上肢以外の麻痺は認めず、眼球運動異常も認めない。

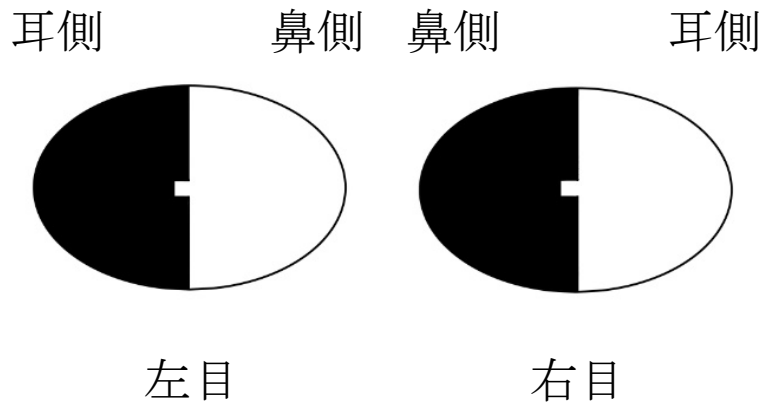
疑われる病態はどれか。2つ選べ。

1. 脳ヘルニア
2. 動眼神経麻痺
3. ホルネル症候群
4. 中心性脊髄損傷
5. 腕神経叢引き抜き損傷

別 冊

No. 1 図

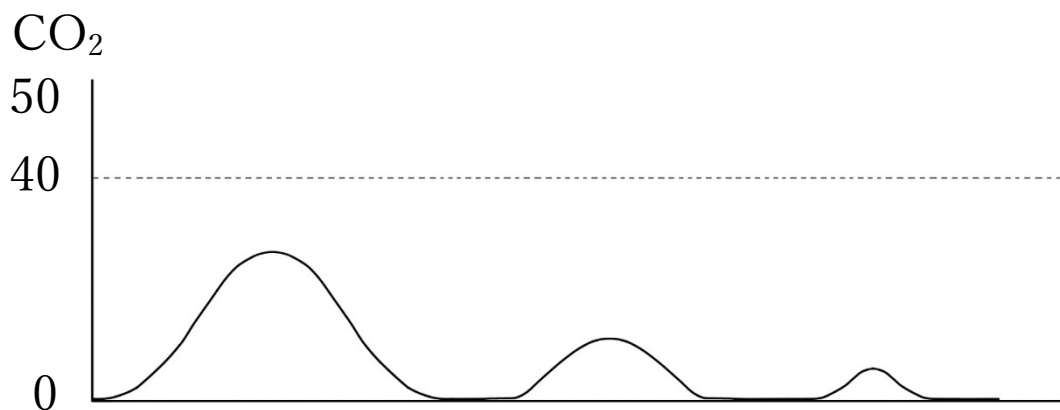
(問題5)



■ 視野異常

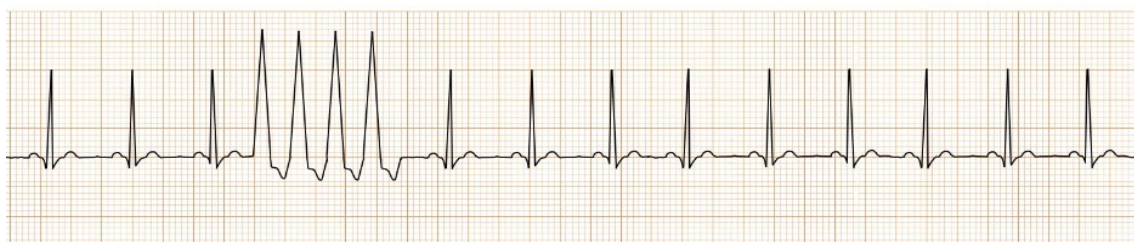No. 2 カプノグラム

(問題 8)



No. 3 心電図モニター波形

(問題 11)



救急救命士国家試験模擬試験 サンプル問題

【解答】

1. 1,3 (上 P.96)
2. 2 (上 P.298)
3. 5 (上 P.439 表Ⅲ-2-18)
4. 1,5 (下 P.638 表Ⅲ-4-5)
5. 5 (下 P.839,840 図Ⅲ-5-43)
6. 3 (下 P.985,986)
7. 2 (下 P.1077)
8. 3 (上 P.440 図Ⅲ-2-27)
9. 1,2 (下 P.980,981)
10. 5 (下 P.690,691 表Ⅲ-4-37,38,39)
11. 4 (下 P.751~754)
12. 3,5 (下 P.971,972)